JOURNAL OF CLINICAL MEDICINE OF KAZAKHSTAN

Клиникалық Жағдай / Клинический Случай / Case Report DOI: 10.23950/1812-2892-2016-4/jcmk-00368

Uterine artery embolization in cervical pregnancy - alternative to total hysterectomy

Talshyn Ukybassova[1], Balkenzhe Imankulova[1], Dulat Tazhibayev[2], Bakhyt Abishev[2]

[1]Department of Obstetrics and Gynecology, CF "University Medical Center", National Research Center of Maternal and Child Health, Astana, Kazakhstan
[2]Department of radiology, CF "University Medical Center", National Research Center of Maternal and Child health, Astana, Kazakhstan

This work is licensed under a Creative Commons Attribution 4.0 International License

Received:20-01-2017
Accepted: 24-02-2017
UDC: 618.315

J Clin Med Kaz 2016; 4(42):52-56

Автор для корреспонденции: Иманкулова Б.Ж., филиал КФ "University Medical Center", Национальный научный центр материнства и детства, отделения акушерства и гинекологии. Адрес: улица Турана 32, 010000, г. Астана, Казахстан. Телефон, +77172701443, Факс: +77172701606, e-mail: imanbalken@mail.ru.

Abstract

In article experience of use of endovascular embolization of uterine arteries in treatment of cervical pregnancy is described. Super selective uterine artery embolization followed by removal of the ovum devascularization held 7 patients aged 27,8 ± 2,2 years with cervical pregnancy in terms of 5 and 7 weeks. After the reduction of level of chorionic gonadotropin, and in the absence of blood-groove in the fetal ovum, its evacuation was carried out under the control arteriography. Blood loss during the operation does not exceed 100 ml. Postoperative period lasted 4,6 ± 0,4 days. Thus, uterine artery embolization is effective method of complex treatment with cervical pregnancy thus reducing the risk of bleeding and to keep the reproductive function at young women.

Keywords: cervical pregnancy - uterine artery embolization - ultrasound - chorionic gonadotropin-conserving therapy - removal of the ovum.

ЖАТЫР МОЙЫН ЖҮКТІЛІГІ КЕЗІНДЕ ЖАТЫР АРТЕРИЯСЫНЫҢ ЭНДОВАСКУЛЯРЛЫ ЭМБОЛИЗАЦИЯСЫН ЖАСАУ ТОТАЛДЫ ГИСТЕРЭКТОМИЯНЫҢ АЛЬТЕРНАТИВАСЫ

ҮкібасоваТ.М.[1], Иманқұлова Б. Ж.[1], Тажибаев Д. М.[2], Әбішев Б. Х.[2]

[1]ҚҚ "University Medical Center" филиалы Ана мен бала ұлттық ғылыми орталығы, акушерство және гинекология бөлімі, Астана, Қазақстан
[2]ҚҚ "University Medical Center" филиалы Ана мен бала ұлттық ғылыми орталығы, сәулелік диагностика бөлемі, Астана, Қазақстан

ТҰЖЫРЫМДАМА

Мақалада жатыр мойын жүктілігінің емінде жатыр артериясының эндоваскулярлы эмболизациясын қолдану тәжірибесі көрсетілген.27,8 ±2,2 жас шамасында 5 және 7 апталық мерзімдегі жатыр мойын жүктілігі бар 7 науқасқа жатыр артериясынан супер іріктемелі эмболизация аясында тамырсызданудан кейін ұрықты жұмыртқа сорп алынды. Бақылау уақытында хорионды гонадотропинің деңгейі төмен түскеннен кейін артериография бақылаумен ұрық жұмыртқасының қан айналымы тоқтаганнан соң ұрықты жұмыртқа алынды. Ота кезінде қан шығыны 100 мл-ден аспаған. Отадан кейінгі кезең 4,6 ± 0,4 күнге созылды. Осылайша, жатыр артериясының эмболизациясы жатыр мойын жүктіліктің нәтижелі емшарасы болып әйелдерді қансыраудан, қауіп-қатерден және жас әйелдердің ұрпақ жаңарту қабылетін сақтап қалуға мүмкіндік берді.

Маңызды сөздер: жатыр мойын жүктілігі - жатыр артерия эмболизациясы - ультрадыбыстық зерттеу - хорионды гонодотропин - мүшені сақтау емделуі - ұрықты жатырдан шығару.

ЭМБОЛИЗАЦИИ МАТОЧНЫХ АРТЕРИЙ ПРИ ШЕЕЧНОЙ БЕРЕМЕННОСТИ – АЛЬТЕРНАТИВА ТОТАЛЬНОЙ ГИСТЕРЭКТОМИИ

Укыбасова Т. М.[1], Иманкулова Б. Ж.[1], Тажибаев Д. М.[2], Абишев Б. Х.[2]

[1]Филиал КФ "University Medical Center" Национальный научный центр материнства и детства, отдел акушерства и гинекологии, Астана, Казахстан.
[2]Филиал КФ "University Medical Center" Национальный научный центр материнства и детства, отделения лучевой диагностики, Астана, Казахстан

РЕЗЮМЕ

В статье описывается опыт использования эндоваскулярной эмболизации маточных артерий в лечении шеечной беременности. Суперселективная эмболизация маточных артерий с последующим удалением деваскуляризованного плодного яйца проведена 7 пациенткам в возрасте 27,8± 2,2 года с шеечной беременностью в сроках 5, 7 недель. После снижения уровня хорионического гонадотропина и при отсутствии кровотока в плодном яйце при контрольной артериографии проводилась его эвакуация. Кровопотеря во время операции не превышала 100 мл. После операционный период длился 4,6 ± 0,4 дня. Таким образом, комплексное лечение шеечной беременности с применением ЭМА до удаления плодного яйца позволило снизить риск кровотечения и сохранить репродуктивную функцию у молодых женщин.

Ключевые слова: шеечная беременность- эмболизация маточных артерий - ультразвуковое исследование - хорионический гонадотропин - органосохраняющее лечение, удаление плодного яйца.

Введение

Актуальность проблемы внематочной беременности определяется не только возросшей частотой заболевания, но и его относительно высокой летальностью и необходимостью органоуносящих операций, заместительной терапии компонентами крови вследствие кровопотери. В последние годы в литературе все больше становится сообщений о шеечной беременности, которая является одним из вариантов эктопического расположения плодного яйца [1,2,4] и частота ее составляет от 0,1 до 0,4% от всех видов внематочной и 0,002% от частоты беременностей вообще [3]. Шеечная беременность – редкая форма эктопической беременности, при которой прикрепление и развитие плодного яйца происходят в цервикальном канале шейки матки. Различают истинную шеечную беременность, когда плодное яйцо располагается в канале шейки матки, и шеечно-перешеечную беременность, характеризующуюся прикреплением плодного яйца в канале шейки матки и в области перешейка. Причинами аномального прикрепления плодного яйца при шеечной беременности могут быть изменения эндометрия, обусловленные искусственными абортами, диагностическими выскабливаниями слизистой оболочки матки, эндометритом, длительным применением внутриматочных контрацептивов. Проникновению плодного яйца в канал шейки матки могут способствовать подслизистые миоматозные узлы, рубцовые изменения в области внутреннего маточного зева, вызванные предыдущими оперативными вмешательствами, истмико-цервикальная недостаточность. Ворсины хориона при шеечной беременности глубоко проникают в слизистый и мышечный слои, нередко прорастают всю стенку шейки матки и внедряются в околоматочную клетчатку. Ввиду отсутствия защитных механизмов, свойственных децидуальной оболочке тела матки, стенка шейки матки постепенно разрушается развивающимся плодным яйцом. Опасность инструментального удаления трофобласта обусловлена анатомическими особенностями шейки матки, которая состоит преимущественно из неспособной к сокращению соединительной ткани и содержит только 15% гладкомышечных волокон [2].По мере роста плодного яйца происходит истончение стенок шейки матки и отслойка плаценты [1] и начинается кровотечение, порой профузное, что требует оказания неотложной хирургической помощи. Имеются сообщения о возможности ушивания плодов местилища после удаления плодного яйца, но в связи с опасностью профузного кровотечения при удалении плодного яйца необходима полная готовность к лапаротомии.

На ранних этапах диагностика шеечной беременности основывается на данных клинического исследования – правильной оценки состояния шейки матки с ее типичными изменениями. Верификации диагноза способствует трансвагинальное ультразвуковое исследование (УЗИ) и целенаправленное обследование структур цервикального канала. Благодаря этому возросли шансы применения органосохраняющих методов лечения шеечной беременностью у женщин с нереализованной репродуктивной функцией [4,5]. Трансвагинальное цветовое допплеровское картирование (ЦДК) и допплерометрия обусловили появление дополнительных критериев состояния плодного яйца. D. Jurcovicet al.(1996) представлены модифицированные ультразвуковые критерии диагностики шеечной беременности:

•утолщенный эндометрий без плодного яйца или “пустая” полость матки;

•увеличение ширины шейки матки;

•визуализация плодного яйца или ткани хориона в просвете цервикального канала ниже уровня внутреннего зева;

•высокая васкуляризация перитрофобластической области, обнаруживаемая при допплеровском исследовании (максимальная систолическая скорость >20 см/с, пульсационный индекс <1,0 (D. Jurcovic) (рис. 1).

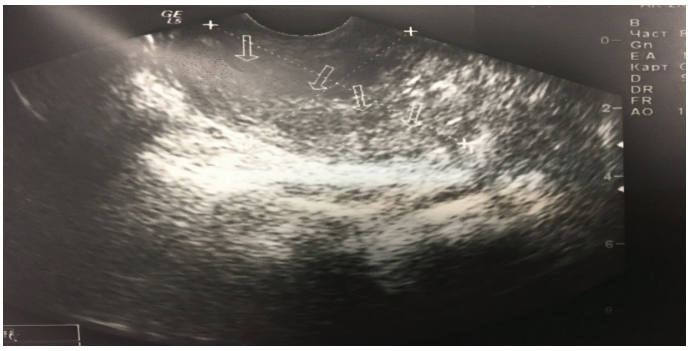

Рисунок 3- Шеечная беременность (трансвагинальное ультразвуковое исследование).

В последнее десятилетие в клиническую практику врачей Казахстана вошел новый метод лечения некоторых состояний в акушерско-гинекологической практике – эндоваскулярная суперселективная эмболизация маточных артерий (ЭМА), которая впервые была применена в Республике Казахстан в Национальном Научном Центре Материнства и детства для лечения пациенток с миомой матки и продолжает успешно применяться до настоящего времени. Первое сообщение об ЭМА было сделано J. Oliver et al. В 1979 году об успешном применении метода для остановки послеродовых и послеоперационных кровотечений. В 1991 г. J. Ravina начал выполнять ЭМА в качестве планового предоперационного лечения, направленного на уменьшение кровопотери в ходе гистерэктомии или миомэктомии. Для лечения шеечной беременности с применением ЭМА в качестве основного метода клиницистами были предложены комбинированные методики: ЭМА+тампонада шейки матки баллонным катетером Фолея + инъекции метотрексата 1 мг/кг/сут, ЭМА желатиновой губкой + выскабливание, ЭМА платиновыми спиралями + инъекции метотрексата.

Материал исследования

Впервые метод ЭМА при шеечной беременности в Казахстане был успешно использован нами в 2012 году. За это время проведено лечение 7 пациенток с шеечной и шеечно-перешеечной беременностью. Всем пациенткам диагноз шеечной беременности был установлен на основании клинической картины, гинекологического осмотра и ультразвукового исследования (УЗИ) с ЦДК. Пациентки поступили с регионов (6) и города Астаны (1). Основными жалобами пациенток были кровянистые выделения из половых путей. Средний возраст пациенток составил 27,8±2,2 лет. В анамнезе у всех женщин имелись медицинские аборты или выскабливание полости матки по поводу неразвивающейся беременности, у одной – самостоятельные роды, затем медицинский аборт, у одной - 3 родов путем операции кесарева сечения.

Методы исследования

УЗИ с ЦДК, магнитно-резонансная терапия (МРТ), опреределние хорионического гонадотропина в крови (βХГЧ), ангиография, общеклинические методы исследования. Метод лечения – ЭМА и выскабливание полости матки, в двух случаях с тампонадой шейки матки марлевыми тампонами, гемостатической губкой, в одном катетером Фоллея, в одном случае – ушивание передней и задней губы шейки матки друг к другу с помощью двух Z-образных швов, в 4 случаях не потребовалось никаких дополнительных мер гемостаза. Артериография и суперселективная эмболизация ветвей маточных артерий проводилась следующим образом: под местной анестезией раствора новокаина 0,5%-20,0 мл чрезбедренным доступом справа произведена катетеризация и ангиография внутренних повздошных артерий, левой маточной артерии, затем правой маточной артерии "Томогексол 350"-20мл. На полученных ангиограммах визуализировалась патологическая штопорообразная извитость маточных артерий, питающих матку преимущественно в области шейки. Произведена поэтапная эмболизация обеих маточных артерий Emboshere 500-700мкр. Введение эмболизата прекращено при достижении остановки кровотока в проксимальных отделах маточных артерий. Произведены контрольные артериографии "Томогексолом 350" по 15,0мл с обеих сторон. Учитывая уникальность данных ситуаций мы сочли необходимым представить эти данные в виде серии клинических случаев.

Описание случаев

Случай 1. Пациентка 25 лет с жалобами на боли внизу живота распирающего характера доставлена санитарной авиацией из региона с установленным диагнозом шеечно-перешеечной беременности 7 недель. В анамнезе одни роды, затем ВМС в течение 2 лет, после которого в течение 2 лет лечение бесплодия. Первое УЗИ, проведенное в сроке 5 недель не диагностировало аномальное расположение плодного яйца, но не обнаружило его и в полости матки. Повторное УЗИ в сроке 7 недель выставило диагноз шеечно-перешеечной беременности. ХГЧ в сыворотке крови у пациентки в сроке 5 недель составило 10040 мЕд\мл, в 7 недель – 19 800мЕд/мл. По данным УЗИ: тело матки в положении anteversio, смещено влево и вверх, длина -51,0мм, переднезадний размер -41,0мм, ширина -50,0мм, с ровными четкими контурами. Эхоструктура миометрия однородная. М-эхо линейной толщины 7,0мм. Шейка матки увеличена, размером 82х66,0х68,0мм в структуре лоцируются сосудистые локусы, индекс резистентности (ИР) - 3,0. В полости шейки матки определяется одно плодное яйцо, внутренний контур неровный, нечеткий, СВД -3,2см, эмбрион с сердцебиением, КТР 1,29см, диаметр желточного мешка 3,8мм, ворсинчатый хорион циркулярный, гиперэхогенный, внутренний контур неровный, нечеткий, толщиной 8,9мм. Область придатков, позадиматочного пространства без особенностей, свободной жидкости не выявлено. В режиме ЦДК васкуляризация по периферии. Клинический анализ крови, биохимические показатели, коагулограмма без особенностей.

На следующий день после поступления в стационар произведена ангиография внутренних подвздошных, левой и правой маточных артерий "Томогексолом 350" по 20 мл под местной анестезией чрезбедренным доступом справа. Артериография показала выраженное анастомизирование ветвей левой и правой маточной артерий, извитость. Произведена поэтапная эмболизация обеих маточных артерий Embospere-700-900 мкн. до остановки кровотока в проксимальных отделах маточных артерий. При проведении контрольной артериографии заполнена сосудов плодного яйца не было. В послеоперационном периоде беременной назначались обезболивающие препараты по листу оценки боли. Контрольное УЗИ через сутки после ЭМА показало отсутствие сердцебиение плода и уменьшение размеров плодного яйца на 13%, через 3 суток – на 30%, в режиме ЦДК кровотока не было. На четвертый день от момента эмболизации маточных артерий произведено выскабливание полости цервикального канала и матки, удалено плодное яйцо. Кровопотеря составила 80,0 мл. Цервикальный канал затампонирован гемостатической губкой, влагалище – марлевыми салфетками. На второй день удалены незначительно пропитанные марлевые салфетки из влагалища, выделения из шейки незначительные, мажущиеся. Пациентка выписана домой на 5 сутки после удаления плодного яйца.

Случай 2. Пациентка 33 лет, доставлена санитарной авиацией, в анамнезе 3 беременности, из них одни роды, две последние беременности закончились медицинскими абортами с выскабливанием полости матки, поступила с жалобами на кровянистые выделения из половых путей в сроке беременности 7-8 недель. Амбулаторно при проведении ультразвукового исследования установлен диагноз "Шеечная беременность в сроке 6 недель 1 день". По данным УЗИ матка размером 60х40х549 мм, контуры ровные, миометрий однородный. Шейка матки 64х46 мм, эхоструктура неоднородная, в цервикальном канале определяется плодное яйцо СВД – 30мм., эмбрион с КТР – 15 мм, сердцебиение плода не определяется, хорион толщиной до 7 мм, желточный мешок 3 мм округлой формы. В режиме ЦДК васкуляризация по периферии. Результаты клинического исследования без патологических изменений. В день поступления в стационар произведена ангиография внутренних подвздошных, левой и правой маточных артерий под местной анестезией чрезбедренным доступом справа. Наполученных ангиограммах визуализируется патологическая извитость маточных артерий, питающих увеличенную в размерах шейку матки. Произведена поэтапная эмболизация обеих маточных артерий до остановки кровотока в проксимальных отделах с контрольной артериографией. В после эмболизационном периоде проводилось контрольное УЗИ через день двухкратно. При первом УЗИ установлено уменьшение диаметра плодного яйца на 20%, при повторном – на 50%. На четвертый день от момента эмболизации произведено выскабливание полости цервикального канала и матки, удалено плодное яйцо и децидуализированный эндометрий. Цервикальный канал затампонирован за счет катетера Фоллея 18G, в полость которого введено 50 мл физиологического раствора. Кровопотеря составила 100,0 мл. На второй день катетер удален из цервикального канала. Послеоперационный период протекал без осложнений, на седьмые сутки пациентка выписана.

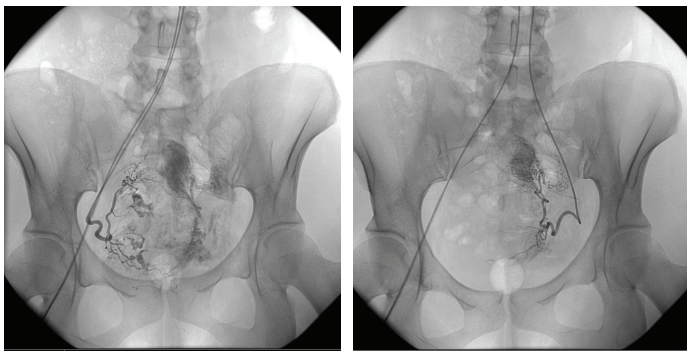

Рисунок 2- Кровоснабжение плодного яйца

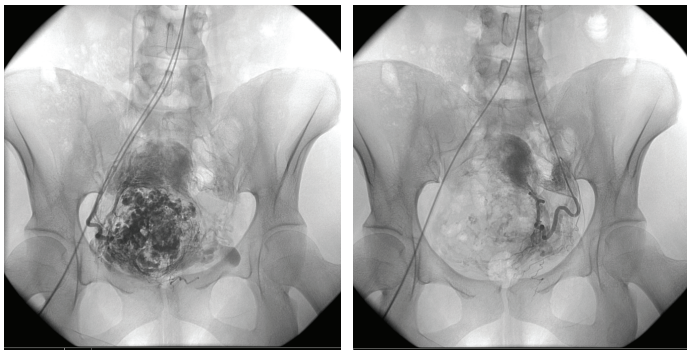

Рисунок 3- Деваскуляризация плодного яйца после ЭМА

Рисунок 4- Ультразвуковая картина шеечной беременности после ЭМА

Случай 3. Пациентка 28 лет, в анамнезе 4 беременности, три из которых закончились оперативными родами путем кесарева сечения, последняя - медикаментозный аборт в сроке 6-7 недель в связи с неразвивающейся беременностью. Поступила в городскую больницу с жалобами на кровянистые выделения при беременности с жалобами на кровянистые выделения из половых путей в сроке беременности 7-8 недель. Амбулаторно при проведении ультразвукового исследования установлен диагноз "Шеечная беременность в сроке 6 недель 1 день". По данным УЗИ матка размером 60х40х54 мм, контуры ровные, миометрий однородный. Шейка матки 64х46 мм, эхоструктура неоднородная, в цервикальном канале определяется плодное яйцо СВД – 30мм., эмбрион с КТР – 15 мм, сердцебиение плода не определяется, хорион толщиной до 7 мм, желточный мешок 3 мм округлой формы. В режиме ЦДК васкуляризация по периферии. Результаты клинических исследований без патологических изменений. В день поступления в стационар произведена ангиография внутренних подвздошных, левой и правой маточных артерий. Наполученных ангиограммах выраженное анастамозирование аркуатных ветвей левой и правой маточных артерий, достигалось контрастирование артериальной сети плодного яйца. Проведена ЭМА. При контрольной артериографии заполнения сосудов плодного яйца не происходило, что дало возможность ограничиться одной процедурой ЭМА. Осложнений во время эндоваскулярного вмешательства не было. Через 2 дня после ЭМА проведено однократно УЗИ, при котором установлено уменьшение диаметра плодного яйца на 25%. На третий день от момента эмболизации маточных артерий произведено выскабливание полости цервикального канала и матки, удалено плодное яйцо. Кровопотеря составила 30,0 мл. Послеоперационный период протекал без осложнений, на пятые сутки пациентка выписана. В последующем через 2 года пациентка имела беременность, которая благополучно завершилась доношенной беременностью, родоразрешена путем операции кесарева сечения без осложнений.

Случай 4. Пациентка 24 лет, нерожавшая, в анамнезе 2 беременности, первая беременность – медицинский аборт, вторая – неразвивающаяся с выскабливанием полости матки доставлена санитарной авиацией из региона с диагнозом шеечная беременность. В регионе до установления диагноза обратилась к врачу с жалобами на кровотечение на фоне задержки менструации, диагностирована гиперплазия эндометрия и сгустки в полости матки, назначен дидрогестерон по схеме - без эффекта, только при третьем УЗИ диагностирована шеечная беременность в сроке 5 недель. Вагинально при осмотре влагалищная часть шейки матки укорочена, имеет бочкообразную форму, цианотична, наружный зев несколько эксцентрична, края его слегка истончены. Определялось мягкое образование, чувствительное при пальпации – плодов местилище и несколько сбоку от него пальпировалось тело матки. Результаты клинических исследований без патологических изменений. На следующий день от момента поступления в стационар произведена ангиография внутренних подвздошных, левой и правой маточных артерий с последующей ЭМА. Через 4 дня после ЭМА проведена эвакуация плодного яйца путем выскабливания. Кровопотеря составила 10,0 мл. Послеоперационный период протекал без осложнений, на седьмые сутки от момента поступления пациентка выписана.

Таким образом, комплексное лечение шеечной беременности с применением эмболизации маточных артерий позволило избежать значительной кровопотери при эвакуации плодного яйца из цервикального канала и сохранить репродуктивную функцию у молодых женщин.

Обсуждение

Частота шеечной беременности может составлять при естественном зачатии 1 случай на 50 тыс. беременностей [1]. В настоящее время частота шеечной беременности стала возрастать, вероятно, немалую лепту вносит в этот процесс более широкое применение различных инвазивных внутриматочных процедур, операций кесарева сечения, вспомогательных репродуктивных технологий. К сожалению, собственной статистики шеечной беременности в Казахстане нет, она включена в общую статистику внематочной беременности, поэтому установить частоту гистерэктомии из-за шеечной беременности нет возможности. Вместе с тем до последнего времени единственным методом лечения шеечной беременности служила срочная тотальная гистерэктомия из-за риска возникновения профузных, опасных для жизни кровотечений и требуют оказания неотложной помощи. Традиционно в случае

диагностированной шеечной беременности необходимо категорически отказаться от проведения выскабливания стенок полости матки из-за возможности профузного кровотечения. Летальность при этой патологии колеблется от 5 до 50% [1, 3], именно поэтому до недавнего времени единственным методом лечения шеечной беременности считалась экстренная гистерэктомия. Развитие современных инновационных технологий - трансвагинальное УЗИ для ранней диагностики и своевременное проведение ЭМА - позволяет на современном этапе избежать кровотечения при эвакуации плодного яйца и сохранить детородный орган, что особенно важно для молодых женщин с нереализованной репродуктивной функцией. Представленная в данной публикации нами серия клинических случаев показала, что все это молодые женщины с нереализованной/ незавершенной репродуктивной функцией – средний возраст 27,8±2,2 лет; только двое из 7 имели детей, хотя все имели беременности. У всех в анамнезе предшествовали выскабливания полости матки для прерывания беременности, что еще раз подтверждает роль повреждения эндометрия в генезе развития шеечной беременности. Во всех ситуациях жалобами пациенток были кровянистые выделения с ранних сроков беременности. Все женщины своевременно обратились к врачу, всем проведено УЗИ в момент обращения. Клинически ни в одном случае не диагностировано шеечное расположение плодного яйца. При первом УЗИ диагностирована шеечная беременность только у одной пациентки (г.Астана), остальным 6 пациенткам диагноз установлен при 3-5 ультразвуковом исследовании. МРТ подтвердила диагноз шеечной и шеечно-перешеечной беременности.

Эмболизация маточных артерий показала свою эффективность при всех случаях шеечной и шеечно-перешеечной беременности. Динамическое ультразвуковое наблюдение за состоянием плодного яйца после эмболизации маточных артерий необходима для выбора времени удаления деваскулированного плодного яйца. Эвакуация плодного яйца произведена всем пациентам через от 48 до 86 часов после ЭМА методом кюретажа. Кровотечений при эвакуации плодного яйца не было. Всем пациенткам проведена антибиотикопрофилактика за 30 минут до ЭМА и повторно за 30 минут до выскабливания матки, что позволило не проводить длительную пост операционную антибиотикотерпию. Осложнений при проведении ЭМА не было. Полученные данные свидетельствуют о необходимости разработки современных подходов к консервативной терапии прогрессирующей шеечной беременности у молодых женщин с нереализованной репродуктивной функцией.

Литература

1. Kaushanskaja L.V. Vnematochnaja beremennost': patogenez, klinika, diagnostika, otdalennye rezul'taty lechenija: avtoref. diss. na soiskanie nauch. stepeni dokt. med. nauk: spec. 14.01.01. Moscow, 2010; 44 p.
2. Makuhina TB, Knjazev IO. Opyt organosohranjajushhego lechenija sheechnoj beremennosti s ispol'zovaniem selektivnoj jembolizacii matochnyh arterij. *Rossijskij vestnik akushera-ginekologa.* 2008;1:29-31.
3. Jegamberdieva LD, Hasanov NK, Valiullin RN. Lechenie sheechnoj beremennosti s pomoshh'ju rentgenojendovaskuljarnoj jembolizacii matochnyh arterij: materialy IV sezda akusherov-ginekologov Rossii, (Moskva, 30 sept. — 2 oct. 2008). Moscow, 2008; 292—293pp
4. Trambert JJ, Einstein MH, Banks E. Uterine artery embolization in the management of vaginal bleeding from cervical pregnancy: a case series. *Reprod. Med.* 2005; 50(11):844-850.
5. Verma U, Goharkhay N. Conservative management of cervical ectopic pregnancy. *Fertil. Steril.* 2009;91 (3):671-674.

How to cite this article: Ukybassova T, Imankulova B, Tazhibayev D, Abishev B. Uterine artery embolization in cervical pregnancy - alternative to total hysterectomy [in Russian]. J Clin Med Kaz. 2016;4(42):52-56.