

Ж.О. Белеков, К.С. Ысмайылов, Н.А. Маманов

*Национальный госпиталь Министерства здравоохранения Кыргызской Республики,
г. Бишкек*

*Ошская межобластная объединенная клиническая больница,
г. Ош, Кыргызская Республика*

КЛИНИКО-ПАТОМОРФОЛОГИЧЕСКАЯ КЛАССИФИКАЦИЯ СИНДРОМА МИРИЗЗИ

ТҰЖЫРЫМДАМА

Мақсаты: клиникалық материалдарды қорытындылау мен жаңа клиникалық-патоморфологиялық жіктелудің негізінде МС-нің хирургиялық емінің тактикасын оңтайландыру.

Материалдары мен әдістері. Жұмыс 1998-2013 жылдар аралығында зерттелген МС бар 139 науқастың нәтижелеріне негізделген. Жастары 25-87 аралығында болды. Әйелдер -103 (74,1%) адамды, ерлер – 36 (25,9%) құрады. Негізінде егде адамдар – 58 (41,7%) және көріліктегі адамдар – 68 (48,9%) болды.

МС хирургиялық емінің көптеген жылдар

бойынша зерттей келе біз осы патологияның құрылымында ауыр интраоперациялық жағдайлар тудыратын ерекше күрделі формаларды анықтадық. Құрастырылған жіктелу МС клиникалық-патоморфологиялық аспектілерін жіктеп, холецисто-билиарлы тесіктің орналасуына байланысты хирургиялық тактиканы дұрыс таңдауға, соның нәтижесінде МС бар науқастардың емінің нәтижелілігіне, тез еңбекке қабілеттілікті қалпына келтіруге мүмкіндік береді.

Маңызды сөздер: Мириззи синдромы, жіктелуі, хирургиялық емі.

ABSTRACT

Aim: to unify the tactics of surgical treatment of MS based on the analysis of the clinical material and the development of new clinical and pathologic classification.

Materials and Methods. The work is based on the results of examination and surgical treatment of 139 patients with MS (1998-2013). The age of patients ranged from 25 to 87 years old. Women was 103 (74.1%) patients, men - 36 (25.9%). Dominated by elderly patients - 58 (41.7%) and old age - 68 (48.9%).

The analysis of long-term experience of surgical

treatment of MS we have identified a particularly complex forms of this disease in the structure, creating a tough, non-standard intraoperative situation. The classification of clinical and pathologic details the aspects of SM and depending on the level of localization cholecysto - biliary fistula allows you to specify the tactics of surgical treatment and thus improve the results of treatment of patients with MS, bringing them back to normal life and work.

Keywords: Mirizzi syndrome, classification, surgical treatment.

ВВЕДЕНИЕ

Синдром Мириззи (СМ) – редкое и тяжелое осложнение желчнокаменной болезни (ЖКБ), первоначальным морфологическим признаком которого является сдавление проксимального отдела гепатикохоледоха, завершающееся либо формированием стриктуры, либо образованием холецисто-би-

лиарного свища [1,2,4,5]. В настоящей работе речь пойдет о классификации СМ.

Впервые Н. Kehr в 1905 г. и Ruge в 1908 г. описали обструкцию общего печеночного протока, обусловленную конкрементом пузырного протока или воспалением в области шейки желчного пузыря и

печеночно-двенадцатиперстной связки. Холецисто-холедохеальная фистула была описана С. Puestop в 1942 году [6,12]. Но это были только описания частных случаев. Аргентинский хирург Pablo Mirizzi, основываясь на 15-летнем опыте применения интраоперационной холеграфии, в 1948 году впервые описал рентгенологическую семиотику «гепатического» синдрома, основными признаками которого явились «стаз желчи и контрактура желчного протока при отсутствии в нем конкрементов» [10,11].

Разными авторами предложено несколько классификаций СМ. Одна из первых классификаций была предложена М. Corlette и Н. Bismuth (1975), которая основывалась на разделении билио-билиарных свищей на два вида, в зависимости от того, где находится патологическое соустье – выше или ниже обычного соединения желчного и пузырного протоков [7]. Но она не имела большого практического значения. Наиболее распространенными на сегодняшний день являются классификации С. McSherry и соавт., А. Csendes и соавт. и Т. Nagakawa и соавт.

С. McSherry (1982), основываясь на данных эндоскопической ретроградной холангиопанкреатографии, предложил подразделять СМ на два типа [9]:

I тип - компрессия общего печеночного протока камнем шейки желчного пузыря или пузырного протока;

II тип - пузырно-холедохеальный свищ.

В 1989 году А. Csendes, имея опыт 219 наблюдений СМ и исходя из того, что различные типы синдрома являются стадиями одного процесса предложил собственную классификацию, в основе которой лежит степень разрушенности стенки общего печеночного протока холецисто-холедохеальным свищем [8]:

- I тип – компрессия общего печеночного протока камнем шейки желчного пузыря или пузырного протока;

- II тип – холецисто-холедохеальный свищ,

МАТЕРИАЛЫ И МЕТОДЫ

Работа базируется на результатах обследования и хирургического лечения 139 больных с СМ (1998-2013 гг.). Возраст больных колебался от 25 до 87 лет. Женщин было 103 (74,1%) человек, мужчин – 36 (25,9%). Преобладали пациенты пожилого – 58 (41,7%) и старческого возраста – 68 (48,9%).

Хронический калькулезный холецистит был установлен у 104 (74,8%) больных, острый калькулезный холецистит – у 35 (25,2%), в том числе острый катаральный холецистит имел место у 17 больных, флегмонозный – у 8, гангренозный – у 7, эмпиема желчного пузыря – у 2 и водянка желчного пузыря – у 1. Холедохолитиаз

РЕЗУЛЬТАТЫ И ОБСУЖДЕНИЕ

С 1998 года в хирургическом лечении СМ нами были применены различные варианты оперативной коррекции данной патологии. В процессе стандартизации хирургической тактики при СМ возникла необходимость пересмотра существующих классификаций с учетом уровня локализации холецисто-билиарного свища. Существенным поводом к этому явилось то, что в классификациях А. Csendes, С.К.

занимающий менее 1/3 окружности общего печеночного протока;

- III тип – холецисто-холедохеальный свищ, занимающий 2/3 окружности общего печеночного протока;

- IV тип – холецисто-холедохеальный свищ, занимающий всю окружность общего печеночного протока (стенка протока полностью разрушена).

В 1997 году Т. Nagakawa, основываясь на данных чрескожной чреспеченочной холангиографии и эндоскопической ретроградной холангиопанкреатографии, также предложил собственную классификацию, выделив 4 типа данной патологии [12]. Первый вариант соответствовал I типу СМ по классификации McSherry. Ко II типу СМ автор отнес случаи образования холецисто-холедохеальной фистулы на уровне общего печеночного протока. К III типу СМ были отнесены случаи стеноза общего печеночного протока, вызванного конкрементом, расположенным в области слияния полостей желчного пузыря и желчного протока. К IV типу СМ автор отнес случаи стеноза общего печеночного протока вследствие перехода воспалительного процесса с желчного пузыря на общий желчный проток при отсутствии ущемленных конкрементов в области шейки желчного пузыря или пузырном протоке.

В русскоязычной научной литературе различные виды классификаций СМ были предложены В.С. Савельевым и В.И. Ревякиным, Г.Г. Ахаладзе с соавт. [3-5]. Сегодня все представленные классификации СМ сводятся к классификации, предложенной McSherry, то есть, к делению на тип-стриктура и тип-свищ, и дополнены различными вариантами течения заболевания.

Цель исследования: унифицировать тактику хирургического лечения СМ на основе анализа клинического материала и разработки новой клинико-патоморфологической классификации.

диагностирован у 80 (57,5%) больных. Большинство больных (90 или 64,7%) были госпитализированы с синдромом механической желтухи, из которых у 33 (23,7%) желтуха сопровождалась острым холангитом. Использовали оптимизированную диагностическую программу, включавшую клинико-лабораторное, ультразвуковое исследование (УЗИ) и фиброгастродуоденоскопию. Инструментальным методом диагностики «первой линии» было УЗИ, которое имело не только скрининговое значение, но и оказывалось необходимым и достаточным для синдромальной диагностики.

McSherry, Т. Nagakawa и их различных модификациях не представлена уровневая локализация свища и расположение его в области конfluence. В нашей практике мы в 4 наблюдениях сталкивались со сложными формами II типа СМ, когда холецисто-билиарный свищ локализовался в области конfluence с полным разрушением передней его стенки. В качестве демонстрации приводим один из 4 этих случаев.

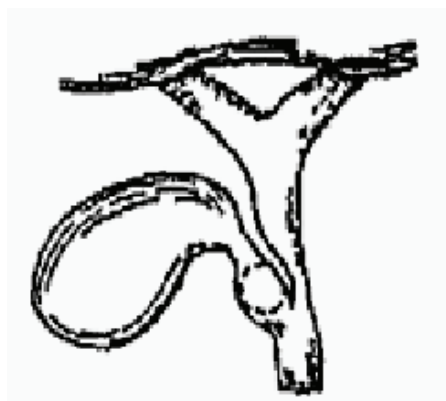
КЛИНИЧЕСКОЕ НАБЛЮДЕНИЕ

Б-ная И.И.Н., 53 года, № и.б. 16915, госпитализирована в хирургическое отделение Ошской межобластной объединенной клинической больницы 19.08.2008г. с диагнозом «ЖКБ. Камень холедоха. Хронический калькулезный холецистит. Механическая желтуха. Синдром Мириizzi». Из анамнеза выяснено, что ЖКБ была установлена 1,5 года назад. За этот период у больной наблюдались неоднократные приступы желчной колики. От оперативного лечения больная воздерживалась. В условиях больницы больная прошла лабораторные и инструментальные обследования. По данным эхографии, печень увеличена, контуры ровные, структура диффузно неоднородная, повышенной эхогенности, без очаговых изменений, отмечается расширение внутрипеченочных желчных протоков. Желчный пузырь уменьшен, деформирован, склерозирован, в просвете конкрементов нет, стенки в области шейки не определяется, полость сообщается с просветом общего печеночного протока. Начальные отделы гепатикохоледоха расширены до 2 см, в просвете конкремент размером 17 мм. Данные за камень холедоха, механическую желтуху, синдром Мириizzi. Билирубин прямой 188,2 мкмоль/л, билирубин не прямой 106,4 мкмоль/л. 20.08.2008 г. в плановом порядке больная была оперирована. Верхне-средняя лапаротомия, ревизия. Печень несколько увеличена. Желчный пузырь уменьшен в размере, сморщен, склерозирован, плотно спаян с гепатикохоледохом. Пальпаторно в области ворот печени определяется плотное фиксированное образование (конкремент) размером до 1,5 см в диаметре. Острым путем перивезикальный спаечный процесс был устранен. Произведено продольное вскрытие передней стенки желчного пузыря, с техническими трудностями извлечен конкремент, фиксированный в области конfluence. После удаления желчного камня образовавшийся дефект передней стенки конfluence был с некротическими изменениями вследствие длительной компрессии желчным камнем и исключал любые возможности первичного восстановления билиарного пассажа. После устранения механического препятствия начала поступать застойная желчь. Желчный пузырь удален по способу Прибрама с мукоклазией слизистой.

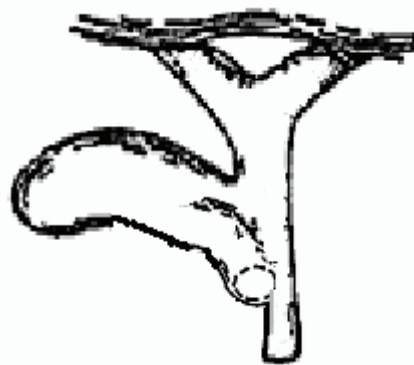
Произведено раздельное наружное дренирование обоих долевых печеночных протоков тонкими дренажами. После дренирования подпеченочной области операционная рана послойно ушита. Послеоперационное течение гладкое, без осложнений. Билирубин прямой 13,3 мкмоль/л, билирубин не прямой 29,2 мкмоль/л от 24.08.08г. На 14 сутки после операции больная была выписана домой с наличием двух дренажей в печеночных протоках. Осложнений не было. Повторно госпитализирована через 2,5 месяца, 18.11.2008г.: чувствует себя хорошо, жалоб нет, желтухи нет, дренажи функционируют. В плановом порядке был проведен второй этап операции – удаление дренажей и формирование бигепатикоюностомии на выключенной по Roux петле тощей кишки.

Вышеприведенное клиническое наблюдение относится к весьма сложным случаям ЖКБ. Мы считаем, что такие особо сложные случаи СМ должны быть отражены в соответствующей печати и широко сообщены медицинской общественности с той целью, чтобы хирург, оперируя на желчных путях, был информирован о возможности таких сложных случаев СМ. В доступной нам научной литературе мы не встретили описания подобных сложных случаев СМ. С учетом наличия таких сложных форм СМ и с целью унификации хирургической тактики лечения нами была разработана и предложена классификация СМ, основанная на локализации холецисто-билиарного свища на разных уровнях внепеченочных желчных протоков:

- Тип 1 – компрессия общего желчного или печеночного протока конкрементом, фиксированным в шейке желчного пузыря или пузырном протоке (65 больных, 46,7%) (рис. 1, а);
- Тип 2 – холецисто-холедохеальный: локализация холецисто-билиарного свища дистальнее впадения пузырного протока в холедох (24 больных, 17,2%) (рис. 1, б);
- Тип 3 – протоковый: локализация холецисто-билиарного свища на уровне пузырного протока с его разрушением, широкое сообщение желчного пузыря с холедохом (38 больных, 27,3%) (рис. 2, а);
- Тип 4 – конfluenceный: локализация холецисто-билиарного свища на уровне гепатикохоледоха и конfluence (12 больных, 8,6%) (рис. 2, б).

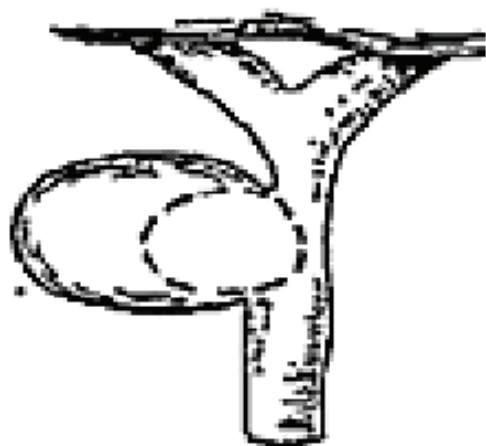


а

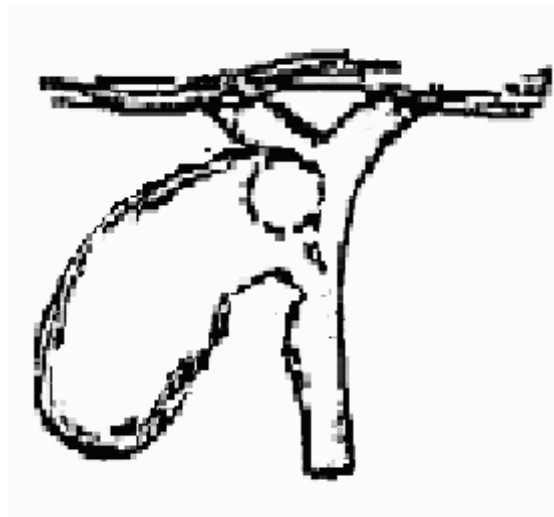


б

Рисунок 1. а - I тип (компрессионный), б - II тип (холецисто-холедохеальный)



а



б

Рисунок 2. а – III тип (протоковый), б – IV тип (конфлюенсный)

Представленная классификация на наш взгляд структурно проста и практична в выборе тактико-технических решений в хирургическом лечении СМ. Стандартизация хирургической тактики на основании разработанной классификации позволила нам существенно минимизировать послеоперационные

осложнения (10%) и летальность (2,1%). Предложенная классификация систематизирует понятие «синдром Мириizzi» и четко определяет клинические, патоморфологические и лечебно-тактические аспекты этой проблемы, включая основные предложения гепатобилиарных хирургов.

ВЫВОДЫ

Таким образом, в результате анализа многолетнего опыта хирургического лечения СМ нами выделены особо сложные формы в структуре данной патологии, создающие трудные, нестандартные интраоперационные ситуации. Разработанная классификация детализирует клинико-патоморфо-

логические аспекты СМ и в зависимости от уровня локализации холецисто-билиарного свища позволяет конкретизировать тактику оперативного лечения и, тем самым, улучшить результаты лечения больных с СМ, возвращая их к полноценной жизни и труду.

ЛИТЕРАТУРА

1. Акатаев Н.А., Жакиев Б.С., Кузбаков М.Х. и др. О синдроме Мириizzi // Сборник тезисов XIII Международного конгресса хирургов-гепатологов России и стран СНГ (г. Алматы, Казахстан, 27-29 сентября 2006 г.). Анналы хирургической гепатологии. – 2006. - Том 11, № 3. - С. 62.
2. Алиев М.А., Баймаханов Б.Б., Самратов Т.У. и др. Синдром Мириizzi – диагностика и хирургическое лечение // Сборник тезисов XII Международного конгресса хирургов-гепатологов России и стран СНГ (г. Алматы, Казахстан, 27-29 сентября 2006 г.). Анналы хирургической гепатологии. – 2006. - Том 11, № 3. - С. 64.
3. Ахаладзе Г.Г., Котовский А.Е., Унгурияну Т.В. и др. Синдром Мириizzi – причина ятрогенных повреждений гепатикохоледоха // Consilium Medicum. – 2008. - Том 10, - №8.
4. Ревякин В.И. Диагностика и лечение синдрома Мириizzi. В кн.: «50 лекций по хирургии». Под редакцией Савельева В.С. // М.: Media Medica, 2003.
5. Савельев В.С., Ревякин В.И. Синдром Мириizzi (диагностика и лечение) // М.: Медицина, 2003. - С. 112
6. Corlette M., Bismuth H. Biliobiliary fistula: a trap in the surgery of cholelithiasis // Arch. Surg. – 1975. - Vol.110. - P. 377-385.
7. Csendes A., Diaz J.C., Burdiles P. et al. Mirizzi syndrome and cholecystobiliary fistula: a unifying classification // Brit. J. Surg. – 1989. - Vol.76, № 11. - P. 1139-1143.
8. McSherry C., Ferstenberg H., Virshup M. The Mirizzi syndrome: suggested classifications and surgical therapy // Surg.Gastroent. – 1982. - №1. - P. 219-225.
9. Mirizzi P.L. Fisiologia del hepatocolodoco El vaciamiento y replecion de la vesicula // La Prensa Medica Argentina. – 1945. - Vol. 16, №11.
10. Mirizzi P.L. Sindrome del couducto hepautico // J. Int. de Chir. – 1948. - №.8. – P. 731-777.
11. Nagakava T., Ohta T., Kayahara M. et al. A new classification of Mirizzi syndrome from diagnostic and therapeutic viewpoints // Hepatogastroenterology. – 1997. - Vol.44, № 13. - P. 63-67.