

ОПИСАНИЕ КЛИНИЧЕСКОГО СЛУЧАЯ

УДК 616.1;616-089

Н.Б.Малаев**АО «Национальный медицинский холдинг», г. Астана, Казахстан****АО «Республиканский научный центр неотложной медицинской помощи», г. Астана, Казахстан**

КЛИНИЧЕСКИЙ ПРИМЕР УСПЕШНОГО СЕЛЕКТИВНОГО ТРОМБОЛИЗИСА ПРИ МАССИВНОЙ ТРОМБОЭМБОЛИИ ЛЕГОЧНОЙ АРТЕРИИ

Тромбоэмболия легочной артерии (ТЭЛА) - это окклюзия артериального русла легких тромбом, первично образовавшимся в венах большого круга кровообращения либо в полостях правого отдела сердца и мигрировавшим в сосуды легких с током крови. ТЭЛА - одно из наиболее распространенных и грозных осложнений многих заболеваний, послеоперационного и послеродового периодов, неблагоприятно влияющее на их течение и исход. В условиях многопрофильного клинического стационара ТЭЛА ежегодно наблюдается у 15-20 из 1000 лечившихся больных, в том числе у 3 - 5 пациентов со смертельным исходом [1].

Своевременная диагностика ТЭЛА до настоящего времени представляет значительные трудности в связи с полиморфизмом развивающихся клинических синдромов, невозможностью использовать в ряде лечебных стационаров высокоинформативных методов исследования (перфузионная сцинтиграфия легких, ангиопульмонография), внезапностью развития и катастрофической быстротой течения заболевания. По данным патологоанатомических исследований, даже среди больных с массивной и субмассивной ТЭЛА правильный диагноз устанавливается лишь у 30%, поэтому смертность от легочной эмболии среди госпитализированных пациентов обусловлена в большей степени диагностическими ошибками, чем неадекватностью терапии [2]. Значительное число больных умирают в первые часы от начала заболевания, не получая адекватного лечения. При этом летальность среди нелеченых пациентов достигает 30%, при рано начатой терапии антикоагулянтами она не превышает 10% [3].

В большинстве (около 80-90%) случаев причиной развития ТЭЛА является ТГВ. Значительно реже источники ТЭЛА локализуются в верхней полой вене и ее притоках, а также в правых полостях

сердца. ТГВ - распространенное заболевание, ежегодная частота его возникновения составляет 100 на 100 000 населения [4].

Факторами риска возникновения ТГВ и ТЭЛА являются: пожилой и старческий возраст; гиподинамия, иммобилизация; хирургические операции; злокачественные новообразования; хроническая сердечная недостаточность; варикозное расширение вен ног; ТГВ и ТЭЛА в анамнезе; беременность и роды; травмы; применение оральных контрацептивов; гепарининдуцированная тромбоцитопения; ожирение; некоторые заболевания (болезнь Крона, эритремия, нефротический синдром, системная красная волчанка, пароксизмальная ночная гемоглобинурия); наследственные факторы (гомоцистинурия, дефицит антитромбина III, протеинов С и S, дисфибриногенемия). Первичный тромботический процесс может локализоваться в глубоких венах голени (венозные синусы камбаловидной мышцы, передняя и задняя большеберцовые вены), в общей наружной и внутренней подвздошных венах. Наиболее опасным в плане развития ТЭЛА является так называемый «флотирующий» тромб, который имеет единственную точку фиксации в дистальном отделе.

Остальная его часть расположена свободно и на всем протяжении не связана со стенками вены. Длина таких тромбов колеблется от 3-5 до 15-20 см и более. Возникновение флотирующих тромбов часто обусловлено распространением процесса из вен относительно небольшого калибра в более крупные: из глубоких вен голени - в подколенную, из большой подкожной вены - в бедренную, из внутренней подвздошной - в общую, из общей подвздошной - в нижнюю полую вену. При окклюзивном флелотромбозе может наблюдаться «флотирующая» верхушка, представляющая опасность как потенциальный эмбол. «Флотирующий» тромб не

дает клинической картины подвздошно-бедренного тромбоза, так как кровоток в этих венах сохранен. При тромбозе подвздошно-бедренного венозного сегмента риск развития ТЭЛА составляет 40- 50%, при тромбозе вен голени - 1-5% [3]. Локализация тромбозов в сосудистом русле легких во многом зависит от их размеров. Обычно эмболы задерживаются в местах деления артерий, вызывая

КЛИНИЧЕСКИЙ СЛУЧАЙ

В нашем отделении за последние 6 месяцев мы наблюдали три случая массивной ТЭЛА с характерной клинической картиной, которые были подтверждены инструментальными и лабораторными методами исследования.

В статье представлен клинический пример успешно селективного тромболитика у пациентки Ш. 1979 г.р.

Больная Ш. поступила в приемный покой клиники с жалобами на выраженную одышку, чувство страха, нехватки воздуха, давящие за грудиные боли, боли распирающего характера в правой голени, отечность правой нижней конечности до верхней трети бедра. Со слов болеет в течение двух дней, когда появились и стали нарастать одышка, слабость, за грудиные боли по типу тяжести, сердцебиение. Появляется и нарастает отечность левой нижней конечности. Пациентка была госпитализирована в отделение сосудистой хирургии. Из анамнеза в течение 6 мес регулярно принимала комбинированные оральные контрацептивы. Из лабораторно-инструментальных методов исследования на момент поступления:

ОАК: гемоглобин-125 г/л, лейкоциты- 8.9×10^9 /л, эритроциты- $4,39 \times 10^{12}$ /л, Ht-35%, тромбоциты- 427×10^9 /л. Коагулограмма.- ПВ-13.8, МНО-1,0, фибриноген 5.67 г/л, АЧТВ 31.6 сек

БХАК - общ.белок – 63,0 г/л, мочевины- 4,66 ммоль/л, креатинин 58,0 г/л, АСТ- 26.5U/L, АЛТ- 21.9 U/L, билирубин общий- 5,7 мкмоль/л, билирубин пр.2.07мкмоль,л, амилаза общ. 61.2 U/L, миоглобин 31.78нг/л(23-72), МВКФК 9.8 U/L(до 25).

ОАМ: желт, с/мутн., отн плотность -1015, pH-6,5; белок - отр, глюкоза -отр.; лейкоциты-0 - 4 в п/зр, плоск эпителий- 0 - 2 в п/зр., эритроц. 10 – 12 в п/зр.

ЭКГ- ритм синусовый, правильный с ЧСС=70

частичную или реже полную окклюзию дистальных ветвей. Характерно поражение легочных артерий обоих легких (65% случаев), что вызвано повторной эмболизацией малого круга кровообращения и фрагментацией тромба в правом желудочке. В 20% случаев поражается только правое, в 10% - только левое легкое, причем нижние доли страдают в 4 раза чаще, чем верхние [5].

уд/мин, ЭОС нормальное. ST-T на ИЭЛ.(-)Т III, AVF, V1-V4.

ЭХОКГ: Камеры сердца не расширены, без гипертрофии стенок, клапаны интактны, функционируют нормально, локального нарушения сократимости нет, дисфункции миокарда нет, систолическая функция левого желудочка удовлетворительная, перикард – без особенностей. Расчетное систолическое давление в легочной артерии 34 мм рт ст. ФВ ЛЖ 64%, перикард – без особенностей.

Рентгенография органов грудной клетки: Косвенные признаки хронического бронхита вне обострения. Правосторонняя очаговая пневмония (не исключается ТЭЛА).

УЗДГ вен нижних конечностей. Острый окклюзивный илеофemorальный флеботромбоз справа.

УЗИ органов малого таза Закл: .без особенностей.

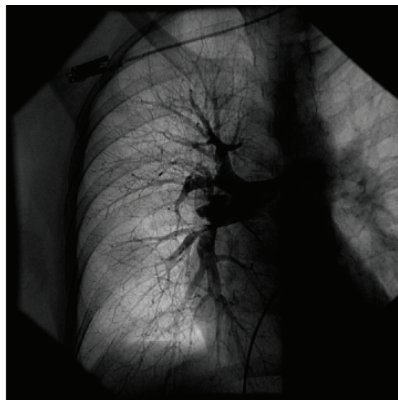
УЗИ щитовидной железы Закл: Щитовидная железа без очаговой патологии.

УЗИ ОБП Закл: без очаговой патологии.

На следующий день после проведенного обследования и установления диагноза была проведена коронарография с целью исключения ОКС.

КАГ: Тип кровоснабжения – сбалансированный. ЛКА: ствол, ПМЖВ, ОВ - без обструктивных поражений. ПКА – без обструктивных поражений.

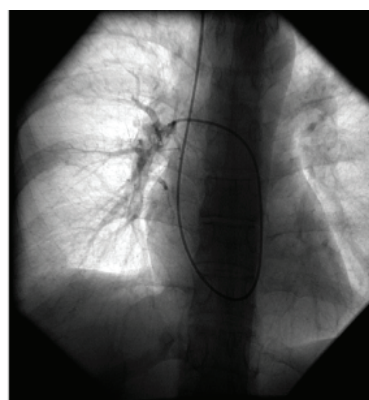
Далее доступом через бедренную вену слева проведена ангиопульмонография. По данным пульмоноангиографии: ангиографические признаки парциальной тромбоземболической окклюзии правой легочной артерии. Полная окклюзия мелких ветвей в зоне средней доли правого легкого. Доступом через яремную вену проведен селективный тромболитик правой легочной артерии: введено 50мг р-ра активизации в стандартном разведении.



Shambolova Yu.S.
2026
05.06.1979
F
13.03.2012 10:33:06
Hirovskiy
HISCUA

13.03.2012 10:36:41
A: L00: 31, C0006: 0.2
Series: 7 of 11
Frame: 31 of 107

Рисунок 1. Ангиопульмонография
Тромботическая окклюзия легочной артерии
справа в среднем сегменте



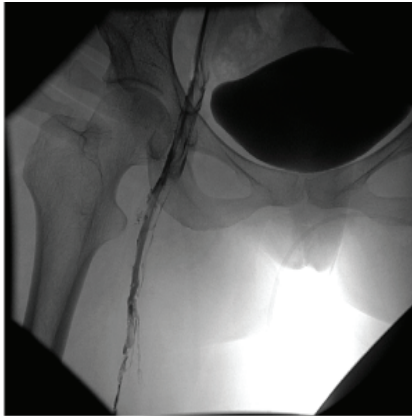
Shambolova Yu.S.
2026
05.06.1979
F
13.03.2012 10:33:06
Hirovskiy
HISCUA

13.03.2012 11:52:20
A: L00: 31, C0006: 0.2
Series: 10 of 18
Frame: 10 of 41

Рисунок 2. Селективный
тромболитик в легочной артерии

Сразу же в инфраренальный отдел нижней полой вены установлен кавафильтр TrarEase™ фир-

мы Cordis. По данным контрольной каваграфии – адекватное позиционирование кавафильтра.

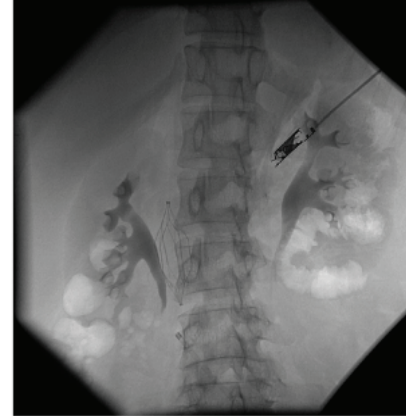


Shambekova Yu.S.
2026
05.06.1979
F
13.03.2017 18:33:00
Шамбекова
ЮСЕМ

13.03.2017 11:28:34
A. LAD: 8.1, STRAN: 8.2
Сектор: 12 of 18
Фронт: 8 of 54

Рисунок 3. Пристеночные тромботические массы в глубокой венозной системе правой нижней конечности

В динамике после проведенного лечения на момент выписки пациентка отмечает улучшение самочувствия. Аускультативно над легкими везикулярное дыхание, хрипов нет. ЧДД=18. Тоны сердца ясные, ритмичная деятельность с ЧСС=80 уд/мин.



Shambekova Yu.S.
2026
05.06.1979
F
13.03.2017 18:33:00
Шамбекова
ЮСЕМ

13.03.2017 11:12:08
A. LAD: 3.1, STRAN: 8.2
Сектор: 12 of 18
Фронт: 8 of 54

Рисунок 4. Установка кавафильтра в нижнюю полую вену

УЗДГ вен нижних конечностей при выписке: Острый тромбоз подвздошно-бедренно-подколенного сегмента справа в стадии реканализации.

ВЫВОДЫ:

Метод селективного тромболитика при тромбоэмболии легочной артерии в сочетании с имплантацией кавафильтра в нижнюю полую вену в ургентной клинической

практике действительно показал себя эффективным методом борьбы с осложнениями тромбозов глубоких вен нижних конечностей.

ЛИТЕРАТУРА:

1. Sasahara A.A., Sharma J. V. R.K., Barsamian E.M. et al. Pulmonary thromboembolism, diagnosis and treatment. JAMA 1983;249:2945-2949.
2. Morpurgo M., Schmid C. The spectrum of pulmonary embolism. Clinicopathologic correlation. Chest 1995; 107:Suppl:18S-20S.
3. Rich S. Тромбоэмболия легочной артерии. В кн.: Кардиология в таблицах и схемах. Под ред. М. Фрида, С. Грайнс: Пер. с англ. М: Практика 1996; 538-548.
4. Dahlback B. Factor V gene mutation causing inherited resistance to activated protein C as a basis for venous thromboembolism. J Int Med 1995;237:221-227.
5. Alexander J.K. Тромбоэмболия легочной артерии (ТЭЛА). В кн.:Руководство по медицине. Диагностика и терапия: Пер. с англ. Под ред. Р. Беркоу, Э.Флетчера. М:Мир 1997;1:460-465.